

ных в ходе социальной реабилитации нуждались в хирургическом лечении на протяжении 3–6 лет. В период от 3 до 6 лет как физические, так и психические компоненты здоровья прогрессивно улучшались, достигая 66,4–87,2 балла.

ЛИТЕРАТУРА

1. Афанасьев А.Н., Станкевич У.С. Лечение послеоперационной раны при распространённом перитоните // Материалы IV Всероссийской конференции общих хирургов с международным участием и Пленума проблемной комиссии «Инфекция в хирургии». – Ярославль. – 2007. – С. 297–299.
2. Бойко В.В., Криворучко И.А., Голобородько Н.К. Хирургический подход к лечению внутрибрюшных послеоперационных гнойных осложнений // Кліні. хірургія. – 2003. – № 4–5. – С. 10–12.
3. Брискин Б.С., Хачатрян Н.Н., Савченко З.И. и др. Лечение тяжёлых форм распространённого перитонита // Хирургия. – 2003. – № 8. – С. 56–59.
4. Жебровский В.В. Осложнения в хирургии живота. – М.: М.И.А. – 2006. – 443 с.
5. Останин А.А., Леплена О.Ю., Тихонова М.А. и др. Хирургический сепсис, иммунологические маркеры системной воспалительной реакции // Вестник хирургии. – 2002. – Т. 161. – № 3. – С. 101–107.
6. Савельев В.С., Гельфанд Б.Р., Филимонов М.И. Абдоминальная хирургическая инфекция (практическое руководство). – М.: Литература. – 2006. – 206 с.
7. Савельев В.С., Гельфанд Б.Р. Перитонит (практическое руководство). – М.: Литература. – 2006. – 168 с.
8. Сравнительная оценка результатов лечения разлитого гнойного перитонита в зависимости от техники и тактики сана-

ции брюшной полости / В.К. Логачев, Ю.В. Иванова, И.А. Криворучко и др. // Харківська хірургічна школа. – 2005. – № 1. – С. 82–85.

9. Станкевич У.С., Воропаева Е.А., Афанасьев С.С. Динамика микрофлоры при открытом методе ведения распространённого гнойного перитонита // Сборник научно-практических работ конференции «Актуальные вопросы хирургии». – Ростов-на-Дону. – 2006. – С. 219–222.

10. Хирургические инфекции: руководство / Под ред. И.А. Ерюхина, Б.Р. Гельфанда, С.А. Шляпникова. – СПб.: Питер, 2003. – 864 с.

11. Anti-inflammatory cytokine response and the development of multiple organ failure in severe sepsis / P. Loisa, T. Rinne, S. Laine et al. // Acta. Anaesthesiol. Scand. – 2003. – Vol. 47 (3). – P. 319–325.

12. Bacterial endotoxin: chemical constitution, biological recognition, host response and immunological detoxification / E.T. Riettschel, H. Brade, O. Holst et al. // Current topics in microbiology and immunology. – Berlin: Springer-Verlag, 2004. – Vol. 216: Pathology of septic shock / Ed. by E.T. Riettschel, H. Wagner. – P. 39–81.

13. Bannerman G., Goldblum M. Mechanisms of bacterial lipopolysaccharide-induced endothelial apoptosis // Am. J. Physiol. – 2003. – Vol. 284. – P. 899–914.

14. Macintire D.K., Bellhorn T.L. Bacterial translocation: clinical implications and prevention // Vet. Clin. North. Am. Small. Anim. Pract. – 2002. – Vol. 32 (5). – P. 1165–1178.

Поступила 08.08.2016

И.Г.И. КАТЕЛЬНИЦКИЙ, А.М. МУРАДОВ, О.А. АЛУХАНИЯ

РЕЗУЛЬТАТЫ СОВРЕМЕННЫХ МЕТОДОВ ВОССТАНОВЛЕНИЯ КРОВОТОКА ПРИ КРИТИЧЕСКОЙ ИШЕМИИ У БОЛЬНЫХ С АТЕРОСКЛЕРОТИЧЕСКИМ ПОРАЖЕНИЕМ АРТЕРИЙ ГОЛЕНИ

Кафедра хирургических болезней № 1, Ростовский государственный медицинский университет, Россия, 344022, г. Ростов-на-Дону, пер. Нахичеванский, 29. Тел. 8 (918) 553-20-91. E-mail: katelnizkji@mail.ru

Одной из основных проблем медицины двадцать первого века остаётся критическая ишемия нижних конечностей, встречающаяся от 500 до 1000 пациентов на 1 млн населения. В своём исследовании мы провели анализ двух групп пациентов, недостаточность кровоснабжения у которых была вызвана поражением артерий голени либо подколенной артерии. Первой группе больных проводилась баллонная ангиопластика, второй группе – терапевтический ангиогенез. Проанализированы данные, полученные в течение двух лет наблюдений. В I группе количество тромбозов отмечено больше и в более ранние сроки, однако после выполнения повторной ангиопластики количество неудовлетворительных результатов достоверно снизилось и увеличились сроки проходимости реконструированного сегмента. Во II исследуемой группе тромбоз стенозированных артерий голени наступал в более поздние сроки, что требовало проведения повторного терапевтического ангиогенеза для развития микроциркуляторного русла.

Ключевые слова: критическая ишемия, терапевтический ангиогенез, ангиопластика.

**RESULTS OF MODERN METHODS OF RESTORATION OF BLOOD FLOW AT A CRITICAL ISCHEMIA
IN PATIENTS WITH ATHEROSCLEROTIC LESIONS OF THE LEG ARTERIES**

*Surgical disease cathedra № 1, Rostov State Medical University,
Russia, 344022, Rostov-on-Don, Lane Nakhichevan, 29. Tel. 8 (918) 553-20-91, E-mail: katelnizkji@mail.ru*

One of the most main problems of medicine in 21th century is critical limb ischemia (CLI). From 500 to 1000 patients to 1 million of population have it, according many researches' results. In our research we have made the analysis of two groups patients which had popliteal or calf arteries' diseases. The first group was treated by balloon angioplasty, the second one was treated by therapeutical angiogenesis. The information, that were received during two years was analyzed. In the first group number of thrombosis was larger and a thrombosis was revealed in early stages. However, the amount of bad results was decreased and the term of patency was increased after a second operation. In the second group thrombosis of the stenotic artery of the tibia had place in later stages, what resulted in repeated therapeutic angiogenesis that was needed for evolving of microcirculation.

Key words: critical limb ischemia, therapeutic angiogenesis, balloon angioplasty.

Введение

Окклюзирующие поражения артерий нижних конечностей являются тяжёлыми заболеваниями, которые могут привести к инвалидизации пациента и летальному исходу. Вариации клинических проявлений ишемии нижних конечностей очень велики: от бессимптомного течения до критической ишемии и некроза тканей нижней конечности. Термин «критическая ишемия нижних конечностей» впервые был введен P.R. Bell в 1982 г., это состояние, при котором перфузия тканей кровью снижается ниже уровня метаболических потребностей в состоянии покоя [6]. Это патологическое состояние встречается от 50 до 100 случаев на каждые 100 тысяч населения США и европейских стран [1]. Основными причинами, приводящими к этому состоянию, являются стенозы и окклюзии артерий нижних конечностей вследствие атеросклероза.

В современной медицине имеется большой арсенал различных способов лечения критической ишемии нижних конечностей, начиная от консервативной терапии с использованием препаратов, улучшающих реологию крови, вплоть до рентгенхирургических методов коррекции кровотока и генной терапии.

Частота сохранения конечности в течение года после выполнения транслюминальной баллонной ангиопластики (ТЛБАП) при критической ишемии составляет 93,5 % [2]. У пациентов, которым выполнялась хирургическая реваскуляризация, частота осложнений и количество больших ампутаций гораздо выше [3]. Однако стоит отметить, что первичная проходимость в течение трёх лет может составлять около 50 % [5].

На рубеже 20-го и 21-го веков появился новый метод лечения больных с критической ишемией

нижних конечностей – генная терапия с использованием стимуляторов ангиогенеза. После использования терапевтического ангиогенеза удаётся сохранить конечность в 93,3 % случаев. При этом у 60 % пациентов с III степенью ишемии возможно перевести её во II Б, а у 16,7 % – во II А степень ишемии [4].

Целью нашего исследования была оценка ближайших и отдалённых результатов коррекции периферического кровотока у пациентов с критической ишемией нижних конечностей, вызванной атеросклерозом артерий. Проводился анализ состояния и проходимости дистального русла в ближайшем и отдалённом послеоперационном периодах. Коррекция периферического кровотока осуществлялась с использованием транслюминальной баллонной ангиопластики либо препаратом терапевтического ангиогенеза «Неоваскулген».

Материалы и методы

Всего под наблюдением находилось 92 пациента. Наблюдение за пациентами проводилось с момента поступления в стационар и установления диагноза критической ишемии, связанной с поражением артерий голени. Все больные были разделены на две группы. В 1-й группе (54 пациента) методом лечения являлась транслюминальная баллонная ангиопластика. Во 2-й группе (38 пациентов) методом коррекции кровотока являлся терапевтический ангиогенез препаратом «Неоваскулген» (рис. 1).

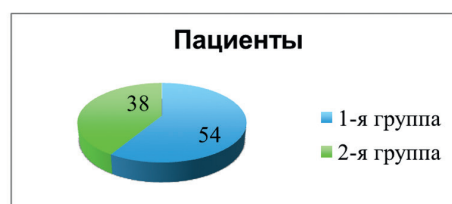

Рис. 1. Распределение пациентов в группах наблюдения.

Соотношение мужчин и женщин в первой группе составляло 59 % : 41 %. В группе терапевтического ангиогенеза соотношение составляло 50 % : 50 % соответственно. У пациентов, которым выполнялись рентгенэндоваскулярные методы лечения, средний возраст больных составил $63,2 \pm 10,9$ года. В группе больных терапевтического ангиогенеза средний возраст составлял $64,9 \pm 8,34$ года. Таким образом, группы по половому и возрастному показателям были сопоставимы.

Диагноз критической ишемии устанавливался на основании клинических данных, триплексного ультразвукового исследования артерий нижних конечностей, а также результатов рентгенконтрастной ангиографии.

Оценка степени тяжести хронической ишемии нижних конечностей (ХИНК) была проведена по классификации Покровского – Фонтейна. В первой группе больных пациенты с ХИНК III степени составляли 33 %, с ХИНК IV степени – 67 %. Во второй группе пациенты с ХИНК III и ХИНК IV составляли 55 % и 45 % соответственно.

Первой группе больных была выполнена транслюминальная баллонная ангиопластика артерий голени и подколенной артерии с использованием баллонов фирмы Cordis различной длины и диаметра. За два дня до операции пациентам назначался клопидогрел в дозе 75 мг 1 раз в день, приём которого продолжался в послеоперационном периоде не менее 6 месяцев.

Второй группе больных была выполнена процедура терапевтического ангиогенеза с использованием препарата «Неоваскулген», созданного ОАО «Институт стволовых клеток человека», Россия. Выполнялись две внутримышечные инъекции с интервалом 14 дней в мышцы голени ишемизированной конечности.

Ультразвуковое сканирование артерий нижних конечностей проводилось на аппаратах Acuson Aspen и LOGIQ P6 PRO. Была измерена линейная скорость кровотока (ЛСК) на уровне подколенной артерии (ПКА), заднебольшеберцовой артерии (ЗББА) и переднебольшеберцовой артерии (ПББА) до оперативного лечения и после оперативного лечения. Измерения производились с помощью линейного датчика 7–10 МГц в β -режиме.

Всем пациентам проведена рентгенконтрастная ангиография на аппарате Siemens (Германия). Если существовала возможность выполнения баллонной ангиопластики, пациент включался в первую группу. Если баллонная ангиопластика была

невозможна, в ситуациях, когда она технически не выполнима или имелись противопоказания к ней, пациент включался во вторую группу для проведения терапевтического ангиогенеза.

Состояние микроциркуляции оценивалось ангиосцинтиграфией (гамма-камера SKYLight Az8 PHILIPS, Германия) и лазерной доплеровской флоуметрией (ЛДФ) (BLF – 21 Transonic System Inc., США). Микрососудистое русло конечностей оценивали радионуклидной скintiграфией после внутриартериального введения фосфатного комплекса Тс-перфотех-макроагрегат. Размеры комплекса превышают диаметр капилляров, поэтому после внутриартериального введения он задерживается в капиллярах до 6 часов, и по количеству радиофармпрепарата возможно судить о количестве проходимых капилляров (микрососудов). Результаты фиксировали и оценивали по количеству импульсов в 1 кубическом сантиметре. Изучался прирост объёма микроциркуляторного русла в процентах на уровне голени.

Наблюдение за пациентами проводилось в течение двух лет. Повторные осмотры пациентов проводились через 6 месяцев, через 1 год, через 2 года после операции. Анализировались клинические изменения и динамика изменений степени ишемии. Изучалась проходимость поражённого сегмента, а также необходимость выполнения повторных операций. Основной целью являлось сохранение конечности или уменьшение степени ишемии конечности.

Результаты исследования

В первой группе пациентов в послеоперационном периоде через 6 месяцев линейная скорость кровотока на уровне ПКА увеличилась на 39 %, а на уровне ЗББА и ПББА увеличилась лишь на 37 % и 31 % соответственно. Во второй группе наибольшее увеличение линейной скорости кровотока через 6 месяцев отмечено на уровне ПББА – в два раза и ЗББА – на 42 %, в то время как на уровне ПКА – на 30 % (табл. 1).

Ангиосцинтиграфия выявила прирост коллатерального русла на уровне бедра на $27,3 \pm 2,94$ %, а на уровне голени – на $82,7 \pm 8,35$ % через 6 месяцев после операции у больных первой группы. Во второй группе пациентов данные ангиосцинтиграфии указывали, что прирост коллатерального русла составил на уровне бедра – $69,8 \pm 3,57$ % и $130 \pm 3,83$ % на уровне голени через 6 месяцев после проведённого терапевтического ангиогенеза (табл. 2).

Сравнительная оценка линейной скорости кровотока до и через 6 месяцев после проведенного лечения

Показатели	Группа 1 N=54			Группа 2 N=38			P	
	до лечения	после лечения	медиана прироста в %	до лечения	после лечения	медиана прироста в %	до лечения (P 1)	после лечения (P 2)
ЛСК на уровне ПкА	0,19 ± 0,027	0,31 ± 0,04	39	0,19 ± 0,018	0,27 ± 0,05	30	0,12	0,23
ЛСК на уровне ЗББА	0,17 ± 0,0033	0,27 ± 0,045	37	0,17 ± 0,0045	0,29 ± 0,031	42	0,006	0,003
ЛСК на уровне ПББА	0,18 ± 0,012	0,26 ± 0,037	31	0,17 ± 0,019	0,33 ± 0,038	49	0,52	0,11

Таблица 2

Динамика прироста объёма микроциркуляторного русла по данным ангиосцинтиграфии через 6 месяцев после проведенного лечения

Показатели	Группа 1 N=54	Группа 2 N=38	P
Ангиосцинтиграфия на уровне бедра (прирост в % через 6 месяцев)	27,3 ± 2,94	69,8 ± 3,57	<0,001
Ангиосцинтиграфия на уровне голени (прирост в % через 6 месяцев)	82,7 ± 8,35	130 ± 3,83	<0,001

Таблица 3

Проходимость артериального сегмента в послеоперационном периоде

	1 месяц		6 месяцев		12 месяцев		24 месяца	
	проходимый	непроходимый	проходимый	непроходимый	проходимый	непроходимый	проходимый	непроходимый
1-я группа	38 (70%)	16 (30%)	43 (80%)	11 (20%)	43 (80%)	11 (20%)	41 (76%)	5 (9%)
2-я группа	36 (95%)	2 (5%)	37 (97%)	1 (3%)	37 (97%)	1 (3%)	27 (71%)	10 (26%)
P	0,003	0,003	0,013	0,013	0,013	0,013	0,013	0,013

В первой группе в течение первого месяца отмечено 16 тромбозов восстановленных артерий, а в течение 6 месяцев ещё в 11 наблюдениях, потребовавших повторных вмешательств. В течение 2 лет выполнено 5 малых и 3 больших ампутации (табл. 3).

Во второй группе в течение первых 6 месяцев в 3 наблюдениях отмечено нарастание ишемии, обусловленное окклюзиями или тромбозом ранее стенозированных артерий голени. В сроки до 2 лет отмечены непроходимые артерии голени у 10 пациентов, при этом большая ампутация выполнена у одного пациента, что свидетельствует о хорошо развитом микроциркуляторном русле (табл. 3).

В первой группе у 9 % пациентов выраженность ишемии снизилась до II А степени. У 32 % до II Б и у 59 % до III степени соответственно (рис. 2). Отмечалась регенерация трофических расстройств у всех пациентов и отсутствие 4-й степени ишемии в послеоперационном периоде. Во второй группе у

16 % пациентов ишемия перешла во II А степень, у 50 % пациентов во II Б степень и 34 % в III степень ишемии конечности (рис. 2). Как и в первой группе, отмечалось заживление трофических изменений мягких тканей нижних конечностей.

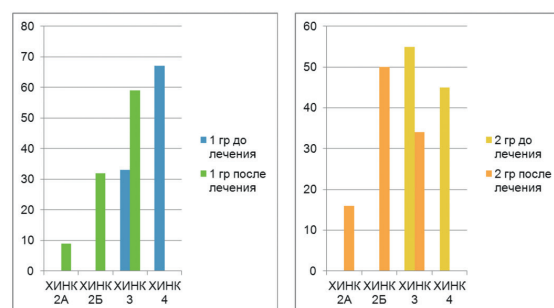


Рис. 2. Динамика исходов лечения по степеням ишемии в исследуемых группах.

Обсуждение

Транслюминальная баллонная ангиопластика и терапевтический ангиогенез являются эффектив-

ным методом борьбы с критической ишемией нижних конечностей, вызванной поражением артерий голени. Увеличение линейной скорости кровотока, прирост коллатерального русла, регресс клинической симптоматики являются результатами лечения пациентов с помощью этих методов. Тем не менее стоит отметить возможные отрицательные стороны, которые мы выявили в ходе нашего исследования – высока частота тромбозов после ТЛБАП в ранних сроках (через 1–6 месяцев после хирургического лечения) в отличие от терапевтического ангиогенеза, где тромбоз стенозированных артерий наступал в более поздние сроки. Рентгенэндоваскулярные методы восстановления кровотока при поражении артерий голени являются в настоящее время приоритетными, но, не всегда технически выполнимыми. В то же время отмечается достаточно высокий процент тромбозов зоны реваскуляризации. В нашем исследовании тромбоз отмечен у 30 % в первый месяц после оперативного лечения и у 20 % в течение полугода. При этом повторные вмешательства не всегда были успешными и у 3 пациентов выполнены ампутации конечностей в течение первых 6 месяцев.

Использование в качестве альтернативы медикаментозного ангиогенеза вселяет обоснованные надежды на успех лечения: в течение 6 месяцев после процедуры ухудшение кровоснабжения конечностей отмечено у 8 % больных, а к концу двухлетнего наблюдения процент увеличился до 26 %, что достоверно ниже неудач ангиопластики. Важным преимуществом метода является относительная простота процедуры, не требующая сложной медицинской техники.

Выводы

Лечение больных с поражениями артерий голени остаётся сложной задачей. Рентгенэндоваскулярные методы восстановления их проходимости сопровождаются высокой частотой ретромбозов и требуют повторных вмешательств в первые 6 месяцев после хирургического лечения у 30 % пациентов.

Терапевтический ангиогенез является безопасным методом сохранения конечностей и позволяет достичь благоприятных результатов в течение 2 лет у 71 % пациентов. Процент неудач лечения, приведших к ампутациям в срок 6 месяцев, составил 3,8 %.

ЛИТЕРАТУРА

1. Клинические рекомендации по ведению пациентов с сосудистой артериальной патологией (Российский согласительный документ). – М.: Изд-во НЦССХ им. А. Н. Бакулева РАМН, 2010. – 27 с.
2. *Питык А.И.* Эндоваскулярные вмешательства в подколленно-берцовом сегменте у больных с критической ишемией нижних конечностей // Вестник неотложной и восстановительной медицины. – 2010 – № 4. – С. 537–538.
3. *Питык А.И., Прасол В.А., Бойко В.В.* Реваскуляризация нижних конечностей у пациентов с критической ишемией, обусловленной поражением инфраингвинальных артерий // Ангиология и сосудистая хирургия. – 2014. – № 4. – С. 153–158.
4. *Червяков Ю.В.* Отдалённые результаты лечения больных с ХОЗАНК II и III ст. препаратом на основе VEGF // Сателлитный симпозиум «Терапевтический ангиогенез: мировой и российский опыт лечения ишемии нижних конечностей. Эффект геннотерапевтического препарата на основе гена VEGF». XVII Всероссийский съезд сердечно-сосудистых хирургов России НЦССХ им. А.Н. Бакулева РАМН – 29.11.2011.
5. *Masaki H.* Bypass vs. Endovascular Therapy of Infrapopliteal Lesions for Critical Limb Ischemia. // Annals of vascular diseases. – 2014. – № 3. – С. 227–231.
6. Rutherford's Vascular Surgery – 7th Edition – Part II – Cronenwett and Johnston – 2010 г. – 1578 p., 2637 pages.

А.Н. КУРЗАНОВ

БИОИНФОРМАЦИОННЫЕ АСПЕКТЫ ОРГАНИЗАЦИИ ФУНКЦИОНАЛЬНЫХ РЕЗЕРВОВ ОРГАНИЗМА С ПОЗИЦИЙ ТЕОРИИ ФУНКЦИОНАЛЬНЫХ СИСТЕМ

*Кафедра клинической фармакологии и функциональной диагностики ФПК и ППС ФГБОУ ВО «Кубанский государственный медицинский университет» Министерства здравоохранения Российской Федерации,
Россия, 350063, г. Краснодар, ул. Седина, 4.
Тел. 8 (861) 268-10-84. E-mail: kurzanov@mail.ru*

В аналитической статье рассматриваются биоинформационные аспекты организации резервных возможностей организма. Приведены существующие представления о роли биоинформации в механизмах поддержания жизненных ресурсов организма и обеспечения его существования во взаимодействии со средой обитания. Рассмотрена роль сигнальной коммуникации организменного уровня в организации адаптивных реакций, направленных на удовлетворение потребностей организма, включая формирование его функциональных резервов. С позиций теории функциональных систем логически обоснованы представления о функциональных резервах организма как динамически саморегулирующемся комплексе информационно-взаимосвязанных функциональных систем, много-